



ตำรา

แก่นความรู้ทางออร์โธปิดิกส์

สำหรับแพทยศาสตรบัณฑิต

Textbook of Orthopedic Core Knowledge for Medical Doctor

ตามเกณฑ์มาตรฐานของแพทยสภา

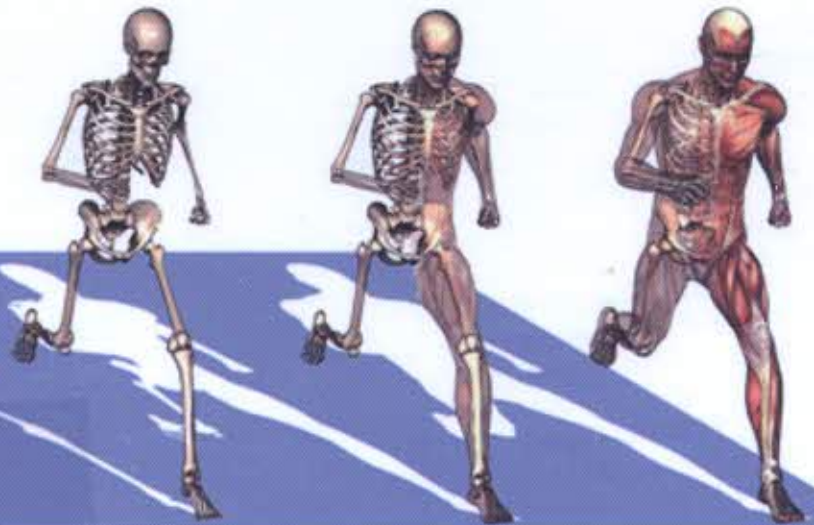
โครงการตำรา

ภาควิชาออร์โธปิดิกส์

คณะแพทยศาสตร์

จุฬาลงกรณ์มหาวิทยาลัย

ISBN : 978-616-551-798-0



10043145

ห้องสมุด วพบ. สุรินทร์

บรรณาธิการ

อารี ตनावลี

สินธุ์ งามอุโฆษ

ยงศักดิ์ หวังรุ่งทรัพย์

สารบัญ

	หน้า
Part A: การตรวจร่างกายทางออร์โธปิดิกส์ที่ต้องรู้และตรวจเป็น	1
1. การตรวจบริเวณคอ	วิชาญ ยิ่งศักดิ์มิ่งคล 3
2. การตรวจบริเวณหัวไหล่	พงศ์ศักดิ์ ยุกตะนันท์ 7
3. การตรวจร่างกายบริเวณแขน ข้อมือ และมือ	ประวิทย์ กิตติดำรงสุข 12
4. การตรวจบริเวณหลัง	ทวิชัย เตชะพงศ์วรชัย 19
5. การตรวจบริเวณสะโพก	วัชระ วิไลรัตน์ 23
6. การตรวจบริเวณเข่า	ยงศักดิ์ หวังรุ่งทรัพย์ 28
7. การตรวจบริเวณข้อเท้า และเท้า	สมศักดิ์ คุปต์นิริติศัยกุล 33
Part B: การ approach กลุ่มอาการ/ปัญหาสำคัญทางออร์โธปิดิกส์ที่ต้องรู้	37
8. การ approach ปวดคอ	วรวรรณ ลิ้มทองกุล 39
9. การ approach ปวดไหล่	สมศักดิ์ คุปต์นิริติศัยกุล 43
10. การ approach ปวดแขน และมือ	กวี ภัทราดุลย์ 46
11. การ approach ปวดหลัง	นรา จารูวังสันติ 48
12. การ approach ปวดขา	วรวรรณ ลิ้มทองกุล 51
13. การ approach ปวดสะโพก	สีหัช งามอุโฆษ 54
14. การ approach ปวดเข่า	อารี ตनावลี 58
15. การ approach ปวดข้อเท้า และเท้า	จิรันดร์ อภินันท์ 63
Part C: กลุ่มโรค และอาการที่ต้องรู้	69
16. Osteomyelitis	ยงศักดิ์ หวังรุ่งทรัพย์ 71
16.1 Acute hematogenous osteomyelitis	71
16.2 Chronic osteomyelitis (COM)	76
17. Pyomyositis	ชูเกียรติ เณลิมพันธ์พิพัฒน์ 80
18. Soft-tissue rheumatism	83
18.1 De Quervain disease และ โรคอื่นของ hand	ประวิทย์ กิตติดำรงสุข 83
18.2 Tendinitis	สมศักดิ์ คุปต์นิริติศัยกุล 91
18.3 ถุงน้ำอักเสบ (bursitis)	พงศ์ศักดิ์ ยุกตะนันท์ 94
18.4 Fasciitis	วัชระ วิไลรัตน์ 96
18.5 Myofascial pain syndrome (MPS)	วิชาญ ยิ่งศักดิ์มิ่งคล 97
19. Costochondritis	ทวิชัย เตชะพงศ์วรชัย 101
20. Reactive arthropathy	พงศ์ศักดิ์ ยุกตะนันท์ 102
21. Infective arthritis	ยงศักดิ์ หวังรุ่งทรัพย์ 104
22. Crystal arthropathy	อารี ตनावลี 107
23. Osteoarthritis (OA)	อารี ตनावลี 111

	หน้า
24. Degenerative disease of the spine	117
24.1 โรคกระดูกคอเสื่อม Cervical spondylosis	ทวิชัย เตชะพงศ์วรชัย 117
24.2 Lumbar spondylosis	ชูเกียรติ เฉลิมพันธ์พิพัฒน์ 119
Part D: กลุ่มโรค และอาการที่ควรรู้	123
25. Bone biology	สิทธิศักดิ์ ھرรณาเวก 125
26. Clubfoot	ณพชาติ ลิ้มปทยอม 132
27. Developmental dysplasia of the hip (DDH)	ณพชาติ ลิ้มปทยอม 135
28. Osteonecrosis (ภาวะกระดูกขาดเลือด)	วัชระ วิไลรัตน์ 138
29. Spondylitis	142
29.1 Pyogenic spinal infection	นรา จารุวังสันติ 142
29.2 Tuberculosis of spine	ยงศักดิ์ หวังรุ่งทรัพย์ 145
30. Spondyloarthropathy	วรวรรณ ลิ้มทองกุล 150
31. Spondylolisthesis	วิชาญ ยิงศักดิ์มงคล 154
32. Disc syndrome	วีรศักดิ์ สิงหนัดกิจ 158
33. Scoliosis	วิชาญ ยิงศักดิ์มงคล 162
34. Osteoporosis	พงศ์ศักดิ์ ยุกตะนันท์ 165
35. Benign neoplasm of bone	กฤษณ์ เจริญลาภ 169
36. Malignant neoplasm of bone	กฤษณ์ เจริญลาภ 172
37. Metastatic bone diseases	ชินดนัย หงสประภาส 176
38. Rheumatoid arthritis	ธนะเทพ ต้นเผ่าพงษ์ 179
39. Juvenile arthritis	ณพชาติ ลิ้มปทยอม และ พัชรภา โอสธีรกุล 182
40. Inflammatory myositis	จิรันดร อภินันท์ 184
41. Necrotizing fasciitis (NF)	ภพ เหลืองจามีกร 188
42. Muscular dystrophy	ณพชาติ ลิ้มปทยอม 191
Part E: หัตถการทางออร์โธปิดิกส์ที่ต้องรู้	193
43. External splinting โดยการใช้นำยัด (elastic bandage)	วัชระ วิไลรัตน์ 195
44. External splinting โดยการใช้น้ำอกอ่อน (slab)	ธนะเทพ ต้นเผ่าพงษ์ 196
45. Local infiltration and digital nerve block	กวี ภัทราคูลย์ 198
46. Knee joint aspiration	อารี ตनावลี 200
47. Technique for short arm cast	กฤษณ์ เจริญลาภ 202
48. Skin traction of lower extremity	วัชระ วิไลรัตน์ 205
49. Skeletal traction of lower extremity	ไชยยศ ชัยชาญกุล 208
50. Closed reduction of Colles' fracture	ประวิทย์ กิตติดำรงสุข 210
51. Reduction of common dislocations	ศรันย์ ต้นดีทวิสุทธิ 213

Part F: Orthopaedic Injuries ที่ต้องรู้

	หน้า
52. Fracture and Bone healing	215
53. Open fracture	วรวรรณ ลิ้มทองกุล 217
54. Complications of fracture	สีหัช งามอุโฆษ 221
55. Compartment syndrome	วีรศักดิ์ สิงหนัดกิจ 224
56. Clavicle fracture	วรวรรณ ลิ้มทองกุล 227
57. Scapula fracture	วีรศักดิ์ สิงหนัดกิจ 229
58. Humerus fracture	วีรศักดิ์ สิงหนัดกิจ 232
59. Fracture of Ulna & Radius	นรา จารูวังสันติ 234
60. Fractures of hand	ภพ เหลืองจามีกร 238
61. Pelvic fracture	กวี ภัทราดุลย์ 246
62. Acetabular fracture	ศรันย์ ตันต์ทวีสุทธิ์ 251
63. Hip fracture	ศรันย์ ตันต์ทวีสุทธิ์ 255
64. Subtrochanteric fracture	สีหัช งามอุโฆษ 258
65. Femoral shaft fracture	ไชยยศ ชัยชาญกุล 264
66. Distal femoral fracture	ไชยยศ ชัยชาญกุล 266
67. Patella fracture	ศรันย์ ตันต์ทวีสุทธิ์ 269
68. Proximal tibia fracture	วีรศักดิ์ สิงหนัดกิจ 271
69. Tibial shaft fracture	วรวรรณ ลิ้มทองกุล 273
70. Ankle fracture	ไชยยศ ชัยชาญกุล 275
71. Foot fractures	จิรันดร อภินันท์ 278
72. Cervical spine injury	วีรศักดิ์ สิงหนัดกิจ 281
73. Thoracolumbar Spine Injury	นรา จารูวังสันติ 286
74. Fracture of Sacrum and Coccyx	วรวรรณ ลิ้มทองกุล 290
75. Spinal cord injury	ไชยยศ ชัยชาญกุล 294
76. Principle of joint injury & instability	นรา จารูวังสันติ 296
77. Shoulder joint injury	สีหัช งามอุโฆษ 299
78. Elbow dislocation	ธนะเทพ ตันเฝ้าพงษ์ 301
79. Wrist sprain	กฤษณ์ เจริญลาภ 305
80. Finger dislocation	กวี ภัทราดุลย์ 307
81. Hip dislocation	กวี ภัทราดุลย์ 308
82. Acute knee joint injury	สีหัช งามอุโฆษ 310
83. Ankle sprain	ธนะเทพ ตันเฝ้าพงษ์ 313
84. Foot sprain	จิรันดร อภินันท์ 316
85. Common pediatric fractures and dislocations	จิรันดร อภินันท์ 319
86. Muscle & tendon injuries	พัชราภา ไอลศิริกุล 320
87. Peripheral nerve injury	กวี ภัทราดุลย์ 331
	ภพ เหลืองจามีกร 336